BESCHREIBUNG

EINER

CYSTENGESCHWULST

DES EIERSTOCKS.

EINE

INAUGURAL-DISSERTATION

ZUR ERLANGUNG

DER

DOCTORWÜRDE IN DER MEDICIN UND CHIRURGIE

UNTER DEM PRÄSIDIUM

VON

Dr. VICTOR BRUNS,

ORDENTLICHEM PROFESSOR DER CHIRURGIE UND VORSTAND DER CHIRURGISCHEN KLINIK,

VORGELEGT

VON

WILHELM STEUDEL

AUS OBER-URBACH.

TÜBINGEN,

DRUCK VON LUDWIG FRIEDRICH FUES.

1854.

VORWORT.

In diesen Blättern sollen die Resultate der anatomischen Untersuchung eines degenerirten Eierstocks veröffentlicht werden. Ich glaubte mich hiebei um so mehr auf eine objective Darstellung beschränken zu müssen, als die philosophischen Speculationen über diesen Gegenstand zu keinem praktischen Resultate führen. Die Frage nach der ersten Ursache dieser mit Haar- und Zahnbildung verbundenen Eierstockcysten kann erst später auf statistischem Wege aus den Thatsachen der pathologischen Anatomie beantwortet und zu therapeutischen Zwecken ausgebeutet verden.

Der Vollständigkeit wegen stelle ich einen dem Journal der hiesigen chirurgischen Klinik entnommenen kurzen Auszug der Krankengeschichte voran.

Die beigefügten Abbildungen sind von einem hiesigen Maler in meinem Beisein nach

der Natur gezeichnet, und das hiebei benützte Mikroskop ist ein grosses Schieck'sches Instrument.

Ich ergreife diese Gelegenheit, meinem hochverehrten Lehrer, Herrn Prof. Bruns für die Bereitwilligkeit, mit der er mir das betreffende Präparat überliess, bei dem Entwurf der Zeichnungen seinen Rath ertheilte, und mich mit literarischen Hülfsmitteln versah, meinen tiefgefühlten Dank öffentlich auszusprechen. Auch von anderen Seiten wurde mir literarisches Material freundlich zur Verfügung gestellt, was ich dankend zu erwähnen mich gedrungen fühle.

Tübingen, im März 1854.

Der Verfasser.

Krankengeschichte der Christiane Th., 23 Jahre alt.

Der frühere Gesundheitszustand des kräftigen und gut gebauten Mädchens war nach ihrer Aussage vollkommen befriedigend. Im 17. Jahre war sie zum erstenmal menstruirt und blieb es regelmässig bis zum 21sten Jahre.

Eine damals (im Frühjahr 1851) eintretende Schwangerschaft war in ihrem Verlaufe von einer leichten Indigestion und einem fixen stechenden Schmerze in der Unterbauchgegend begleitet, der sie bis zum Ende der Schwangerschaft nicht mehr verliess, auch nachdem die Verdauungsbeschwerden vollständig gehoben waren. Die Ursache dieser Erscheinungen sah die Kranke in einer anstrengenden Feldarbeit mit gebückter Stellung, wobei sie plötzlich von dem krampfhaft auftretenden Schmerz befallen worden war.

Die Geburt erfolgte in der 42sten Woche ohne Kunsthülfe; das Kind starb nach 6 Monaten. Während des im Ganzen leichten Wochenbettes litt die Th. an einer Entzündung der rechten Brustdrüse mit Ausgang in Abscess. Schon während des Säugens, etwa 8 Wochen vor dem Tode des Kindes,

trat die monatliche Reinigung wieder ein, und kehrte von da an alle drei Wochen wieder.

Im October 1852 wurde die Th. von einer acuten fieberhaften Krankheit befallen, die von dem behandelnden Arzt für einen Typhus erklärt wurde. Das beschwerlichste Symptom im Verlaufe derselben war ein heftiger ziehender Schmerz in der Nabelgegend, der beim Druck sich vermehrte. Die Kranke entdeckte selbst zwischen Nabel und rechtem Darmbeinstachel den Grund dieser Schmerzen in einer faustgrossen, umschriebenen, bei der Berührung sehr empfindlichen Geschwulst, welche auch nach Hebung der acuten Erkrankung unter fortwährenden Schmerzen sich vergrösserte, so dass gegen Ende December fast die ganze vordere Hälfte des Abdomens davon erfüllt wurde.

Sofort entstand zuerst spontan nach vorausgegangener Röthung der Haut zwischen Nabel nnd Symphyse der Aufbruch einer thalergrossen Hautstelle, und später nach Anwendung von Cataplasmen wurden noch mehrere Stellen perforirt. Aus diesen Oeffnungen entleerte sich eine beträchtliche Quantität dünner eiterartiger Flüssigkeit; bei dem Aufbruch der ersten Hautstelle sollen nach der Angabe der Patientin sogar drei Maas auf einmal unter Erleichterung der Schmerzen entleert worden sein. Die Behandlung der Kranken bestand während dieser Zeit (Anfang des Jahrs 1853) in verschiedenen Pflastern und Ueberlegen von trockenen warmen Tüchern.

Bis Ende April 1853 flossen wechselnde Mengen eines dünnen gelben Eiters unter Fortdauer und zeitweiser Steigerung der Schmerzen aus den Fistelöffnungen, ohne dass während dieser Zeit eine wesentliche Veränderung im Zustande der Patientin eingetreten wäre. Dieselbe war nicht bettlägerig, pflegte sich selbst zu verbinden, und beschäftigte sich mit Nähen.

Zu Ende Aprils kam die Th. in die Behandlung des Herrn Dr. D. in H., welcher bei genauer Durchtastung des Unterleibszwei verschiedene Geschwülste wahrnahm. Die eine derselben war härter, nach verschiedenen Richtungen verschiebbar, befand sich zwischen Nabel und rechtem Darmbein, und hatte die Grösse einer Mannsfaust; die andere weniger deutlich umschriebene und kleinere war in der Mittellinie des Bauchs, unter dem Nabel, und schien mit den Bauchwandungen verwachsen zu sein. Ueber dieser letzteren Geschwulst befand sich ein rundliches, sinuöses Geschwür vom Umfang eines Guldenstücks, dessen Grund im subcutanen Zellgewebe sass; die Ränder waren geröthet, dünn, und $1^1/_2$—$2^1/_2$'' weit unterminirt.

Der von diesem abgesonderte Eiter war gelb, mässig riechend, und floss in gleichmässiger und unbeträchtlicher Menge ab. Druck auf die Geschwülste oder andere Stellen des Unterleibs hatte keine Eiterentleerung in vermehrten Quantitäten zur Folge.

Herr Dr. D. vermuthete desshalb keinen Zu-

sammenhang der Geschwülste mit dem sinuösen Geschwür, und behandelte blos letzteres mit Incisionen der unterminirten Ränder, und Bestreichen der Fläche mit lapis infern. Später, als die Wundränder geheilt, und nur 2 kleine fistulöse Oeffnungen zurück geblieben waren, nahm die Eiterentleerung wieder zu; die Sonde drang $1\frac{1}{2}''$ tief gegen die linke Seite ein, und Schmerzen im Abdomen traten wieder auf. Die Behandlung bestand nun in Injectionen von Jodtinctur, Einspritzen von lauwarmem Wasser, Sorge für Abfluss des Eiters und später in Einspritzungen von Höllensteinlösung. Allein alle diese Heilungsversuche blieben ohne Erfolg, und die Kranke trat auf den Rath ihres Arztes am 3ten August 1853 in das Tübinger Krankenhaus ein.

Die Untersuchung der Patientin ergab damals folgendes: die Vergrösserung der Abdominalhöhle war in Form eines konisch zugespitzten Hängebauchs hauptsächlich auf die Gegend unter dem Nabel beschränkt. An der Spitze des Vorsprungs befand sich 16 Centimeter unter dem Nabel eine von derben Strängen durchzogene wenig callöse Narbe in der Grösse von 3—4□″. Auf dieser Narbe war eine grössere, von ziemlich reichlichen Granulationen umgebene Fistelöffnung, und weiter nach unten zwei kleinere. Die Geschwulst, über deren Sitz und Natur man hauptsächlich Aufschluss zu erlangen suchte, stellte sich bei der Durchtastung des Unterleibs als eine derbe, in der Tiefe un-

schriebene Anschwellung von 13 Centimeter Breite und 11 Centimeter Höhe dar, welche mit der vordern Bauchwand innig verwachsen schien. Ein Druck auf dieselbe hatte die Entleerung von dünnem übel riechendem Eiter aus der Fistelöffnung zur Folge. Beim Einführen eines dicken männlichen Catheters in die Fistelöffnung gelang es, nach einem plötzlich überwundenen Widerstand, 5″ tief in schiefer Richtung nach unten einzudringen, bei welcher Gelegenheit mehrere Unzen eines dünnen übelriechenden Eiters entleert wurden, dem einige consistentere krümliche Stücke von der Beschaffenheit des Inhalts einer atheromatösen Cyste beigemengt waren. Nach dieser Entleerung war keine knollige Geschwulst mehr in der Tiefe zu fühlen.

Die Untersuchung per vaginam wies keine Dislocation der portio vaginalis nach, und die Bewegungsversuche der Geschwulst theilten sich dem Scheidentheil des Uterus nicht mit.

Nach diesen Ergebnissen der Untersuchung wurde eine bestimmte Diagnose nicht gestellt, sondern als das wahrscheinlichste ein Abscess in der Tiefe der Bauchwandung angenommen, der, hinter den verdickten Fascien (der Scheide des M. rect. abdominis) gelegen, und dadurch an seiner Entleerung nach aussen verhindert, die tiefere umschriebene Geschwulst bedingt hatte.

Bei der Untersuchung mit dem Catheter wurde nach dieser Annahme die tiefere Abscesshöhle geöffnet, und ihr Inhalt entleert.

Die weitere Beobachtung der Kranken führte auch in der nächsten Zeit zu keinem diagnostischen Resultat, und es wurde desshalb beschlossen, theils in therapeutischer, theils in diagnostischer Richtung eine Erweiterung der Fistelöffnungen, und Spaltung der zwischen ihnen gelegenen Hautbrücke vorzunehmen.

Am 10ten September wurde zur Ausführung der Operation geschritten, die etwa 1″ breite Brücke zwischen beiden Fistelöffnungen gespalten, und der Finger in die dadurch erweiterte Höhle eingeführt. Bei dem Versuch, auf dem Finger die dünnen Weichtheile nach unten zu mit dem Messer zu spalten, drang ein weisser Fettklumpen neben dem Finger hervor, der, nachdem der Schnitt einen halben Zoll weit gemacht war, als Stück des Netzes erkannt wurde. Beim Zurückziehen des Fingers kamen nun auch Dünndarmparthieen in der Wundspalte zum Vorschein.

Die dünne auf dem Finger gelegene Schichte von Weichtheilen war also die ganze ungemein verdünnte Bauchwand gewesen.

Die Darmschlingen und das Netz wurde nun reponirt und die Schnittwunde durch blutige Näthe vereinigt.

Durch Einleiten eines mässig antiphlogistischen Verfahrens stellte sich in 8 Tagen der frühere Zustand der Patientin wieder her: die Wunde hatte sich bis auf die Fistelöffnung geschlossen, und letztere ergoss wieder Eiter, wie früher.

Um diese Zeit wurde Patientin bei Gelegenheit der XXX. Versammlung deutscher Aerzte und Naturforscher vielfach von verschiedenen Aerzten untersucht, ohne dass aber von einem derselben eine bestimmte Diagnose gestellt worden wäre.

Patientin wurde nun der weiteren Beobachtung übergeben, und jeden Tag mit einem einfachen trockenen Charpieverband verbunden.

Die Eiterung in der Tiefe war ziemlich beträchtlich, so dass der Verband immer ganz mit Eiter getränkt wurde. Ein weiblicher Catheter konnte in senkrechter Richtung etwa 3″ weit eingeführt werden, und gestattete eine mässige Beweglichkeit in diesem Raume; dabei flossen immer einige Unzen gelben oder mit Blut vermischten stinkenden Eiters ab. Bei Eintritt der Reinigung ergoss sich eine kleine Quantität Blut aus der Fistelöffnung; auch zuweilen ohne diese periodische Ursache. Uebrigens blieb das Allgemeinbefinden der Th. ungestört, und die örtlichen Schmerzen unbedeutend.

Eine umfassende Untersuchung der Kranken wurde auf später verschoben, um durch auffallendere Veränderungen der localen Zustände sicherere Anhaltspunkte zur Diagnose zu gewinnen.

In der zweiten Woche des Decembers schritt man zur Untersuchung und fand folgendes:

Die Geschwulst hatte an Umfang so zugenommen, dass der Hängebauch bis zum mittleren Drittel des Oberschenkels herabreichte. Die Bauch-

decken waren jetzt deutlich verschiebbar geworden, und statt der ursprünglich als ein Ganzes zu fühlenden Geschwulst liessen sich bei sorgfältigem Durchtasten 3 verschiedene Höcker oder Abtheilungen unterscheiden. Der eine davon hatte die Grösse einer welschen Nuss, und trug auf seiner Spitze die Fistelöffnung; die zwei andern waren rechts und links von der ersten zu fühlen. Die Abtheilung der linken Seite lag mehr nach hinten und oben, und hatte sammt den mitgefassten Bauchdecken einen Höhendurchmesser von $7^1/_2$ Centimeter. Die nach rechts gelagerte Abtheilung befand sich unmittelbar hinter den verdünnten Bauchdecken, war aber nicht mit denselben verwachsen. Ihr Durchmesser von oben nach unten betrug mit den Bauchdecken 7 Centimeter.

Drängte man alle diese Theile zusammen durch Annähernng beider Hände hinter denselben nach vorne, so entstand eine grosse ungleichförmige Hervorragung von $10^1/_2$ Centimeter Breite.

Bei dem Versuche, die Bauchdecken zu fixiren, und von einem Gehülfen einen localen Druck auf die tiefer liegende Geschwulst ausüben zu lassen, erfolgte eine trichterförmige Einsenknng der vordern Bauchwand am Umfang der Fistelöffnung, ein Beweis, dass ein Theil der hinter den Bauchdecken befindlichen Geschwnlst fest mit dieser Gegend der Bauchwandung verwachsen war.

Bei der Untersuchung per vaginam zeigte sich

das Scheidengewölbe leer, der Muttermund stand gerade, aber sehr weit nach hinten.

Die Frage nach dem Sitz und der Natur der Geschwülste wurde nach den Ergebnissen dieser Untersuchung dahin beantwortet, dass man es höchst wahrscheinlich mit der Degeneration eines Eierstocks zu thun habe.

Die Kranke, welche von ihrem peinlichen Leiden um jeden Preis befreit zu werden wünschte, verlangte, mit den Gefahren der Operation bekannt gemacht, dringend deren Vornahme, und es wurde somit am 10. December die Exstirpation in folgender Weise vorgenommen:

In der linea alba, rechts von der Fistelöffnung, wurde zuerst ein 4″ langer Schnitt durch die Bauchwand gemacht, durch den sogleich neben den sich vordrängenden Gedärmen die zunächst gelegene Abtheilung der Geschwulst hervortrat. Netz und Gedärme wurden von einem Gehülfen zurückgehalten, einige Adhäsionen mit der Bauchwand durchschnitten, und die erste Abtheilung des Tumors zur Wundspalte herausgeführt. Durch leichte Zerrungen und Wendungen an diesem Theil und Ausübung eines Drucks auf die tiefer gelegenen Partieen konnten sofort jedesmal nach Trennung von Adhäsionen alle Abtheilungen der Geschwulst nach und nach, aber im Zusammenhang gelassen, aus der Wunde herausbefördert werden. So bekam man den Stiel des Tumors zu Gesicht, und trennte denselben, nach Durchschneidung einiger Adhäsionen mit den be-

nachbarten Organen, vorsichtig mit dem Messer, indem die blutenden Arterien jedesmal sogleich gefasst und unterbunden wurden, von dem breiten Mutterbande los.

Die Reposition der inneren Genitalien erfolgte von selbst; die Unterbindungsfäden (im Ganzen 8) wurden zur Wunde herausgeführt, und mit der blutigen Vereinigung der Bauchdeckenwunde die Operation vollendet.

Im Ganzen dauerte die Operation 10—15 Minuten: der Blutverlust war sehr unbedeutend, und auch die Schmerzen dabei nicht besonders gross. Dennoch war die Kranke nachher ausserordentlich erschöpft, und verfiel in mehrere Ohnmachten im Verlauf des Tags.

Die Fieberreaction der nächsten Tage war sehr heftig, die Pulsfrequenz beständig über 120, eine bedeutende Tympanitis vermehrte noch die Athemnoth. Das eingeschlagene örtlich und allgemein antiphlogistische Verfahren blieb ohne Erfolg, und die Kranke erlag der mit hypostatischer Lungenentzündung complicirten Peritonitis am 14. December.

Am 16. wurde die Obduction vorgenommen.

Die hauptsächlichsten Ergebnisse sollen kurz hier mitgetheilt werden:

Die Operationswunde war nicht per primam intentionem geheilt, sondern fand sich 4—6‴ weit klaffend, die Ränder, so wie die Umgebung der Fistelöffnung gangränös. In der Tiefe der Wunde liess sich das Netz erkennen.

Nach Eröffnung der Bauchhöhle zeigte sich eine feste Verwachsung des fettreichen voluminösen Netzes mit der vordern Bauchwand in der Umgebung der Fistelöffnung und Operationswunde, und in diesem Bereich waren auch keine Spuren von Entzündung zu erkennen. Dagegen nahm man an der übrigen visceralen und parietalen Platte des Bauchfells die Produkte einer diffusen Peritonitis in grosser Ausdehnung wahr, indem die Oberflächen der Leber, Milz, des Magens und der meteoristisch aufgetriebenen Gedärme mit missfarbigen oder gelben Pseudomembranen und eitrig zerfallenen Exsudatmassen überzogen waren. Auch ein mässiges Quantum flüssigen Eiters (℥vi) fand sich in den tiefsten Partieen der Peritonealhöhle.

An verschiedenen Stellen waren die Baucheingeweide und Bauchwandungen durch frische und ältere Adhäsionen verwachsen, und hatten theilweise auffallende Lageveränderungen eingegangen. Besonders dislocirt war das Colon transversum, dessen mittlerer Theil in einem grossen Bogen über dem Beckeneingang lag, und durch derbe strangartige Verwachsungen mit dem linken breiten Mutterband, den Bauchdecken oberhalb der Symphyse und dem untersten Theil des Netzes in dieser Stellung befestigt war.

Die Schnittfläche des linken breiten Mutterbandes lag gerade dem untern Theile des Colon transversum an, und enthielt die noch fest sitzenden Arterien-Ligaturen.

Keine Spur eines Blutergusses in der Umgebung des Ligamentum latum war zu sehen.

Der Uterus war etwas schief gelagert und durch die Zerrung vom Ligam. lat. aus in die Höhe gerückt, derart, dass sein Fundus nach rechts und oben, seine Vaginalportion nach links gerichtet war.

Die Oberfläche sämmtlicher vom Peritoneum überzogenen Theile der Beckenorgane war mit speckigen Pseudomembranen bedeckt.

Der Magen enthielt wenig dunkel missfarbigen Schleim. Seine Schleimhaut war in der Gegend des Fundus mit fleckenartigen Sugillationen versehen.

Leber und Nieren zeigten wenig abnormes; erstere erschien anämisch und fettreich, letztere an der Oberfläche hyperämisch und sogar mit kleinen Blutextravasaten unter der Albuginea besetzt.

Beide Lungen, besonders die linke, boten in den hinteren und unteren Partieen die Texturveränderungen einer beginnenden Gangrän dar; doch war der Geruch noch nicht sehr auffallend. Das Volumen beider Lungen war ungewöhnlich klein, das Zwerchfell reichte bis zum vierten Intercostalraum mit seiner convexen Fläche herauf.

Eine krankhafte Veränderung im Herz und Pericardium fand sich nicht; die Klappen waren alle gesund und sufficient.

Die Schädelhöhle wurde nicht eröffnet.

Ueber das rechte Ovarium, welches bei der Obduction vergrössert und in seiner Consistenz ver-

ändert gefunden wurde; siehe das Nähere weiter unten bei der anatomischen Beschreibung desselben!

Beschreibung der am 10ten December exstirpirten Eierstocksgeschwulst.

Die bei der Krankengeschichte angeführten Abtheilungen des Tumors, welche bei Lebzeiten der Th. durch die Palpation des Unterleibs als umschriebene Höcker zu fühlen waren, sind ungleich grosse, der Kugelform mehr oder weniger sich nähernde Körper mit glatter Oberfläche, und sitzen, scharf von einander begrenzt, auf einem gemeinschaftlichen Boden von ziemlich derber Structur. Ausserdem ist aber noch eine vierte Abtheilung diesem gemeinschaftlichen Grunde eingefügt, welche ihre Lage nach rückwärts gegen die Wirbelsäule hin hatte, und desshalb der manuellen Untersuchung während des Lebens entgangen war.

Der Kürze wegen sollen diese 4 Abtheilungen der Eierstocksgeschwulst von jetzt an mit den Buchstaben A, B, C, D bezeichnet werden, so dass die während des Lebens links und oben fühlbare Geschwulst A, die rechts B, die mittlere unmittelbar unter der Fistelöffnung gelegene C, und die hintere, erst nach der Exstirpation zum Vorschein gekommene D genannt wird.

Alle diese Theile sind an ihrer Oberfläche mit

dem Bauchfell bekleidet, und mit zahlreichen grösseren und kleineren Blutgefässen durchzogen.

Der gemeinschaftliche Boden ist durch mehrere kleine, schon von aussen als mit flüssigem Inhalt gefüllte Bläschen zu erkennende Hervorragungen, sowie durch sein Lagerungsverhältniss zum abgeschnittenen Stück des Ligamentum latum, als linker Eierstock erkennbar. Die Oberfläche desselben ist höckerig, ungleichartig, reichlich mit Blutgefässen versehen, und geht ohne scharfe Grenze in die glatte Wand der Abtheilung C über. Mit A, B und D ist der Eierstock durch deutlich eingeschnürte Stiele verbunden. Die Länge desselben mit der Abtheilung C, aber ohne die andern Theile beträgt 6 Centimeter, seine Breite 3 Centimeter. Auf der vorderen, den Bauchwandungen zugekehrten Fläche befindet sich eine $^3/_4$″ tiefe, durch eine federkieldicke Mündung nach aussen offene Höhle, die etwas geronnenes mit Eiter vermischtes Blut enthält. Es ist dieses eine verödete Cyste, und entspricht dem während des Lebens oft mit Sonde und Catheter untersuchten Hohlraum. Dieselbe bildete, wie dies aus der Krankengeschichte hervorgeht, die anfangs schmerzhafte, später (nach dem Aufbrechen) unempfindliche Anschwellung in der Mittellinie, welche wegen der oberflächlichen Lage und Unverschiebbarkeit für einen Abscess in der Bauchwandung erklärt worden war. Vielleicht waren mehrere atheromatöse Cysten nach und nach in den Vereiterungsprocess hineingezogen worden,

wenigstens deuten einige Umstände darauf hin. Ich erinnere hier nur an die verschiedene Tiefe, bis zu welcher in den einzelnen Krankheitsabschnitten die Sonde eingeführt werden konnte, an die damit gleichen Schritt haltende Abwechslung im Quantum des beim Sondiren entleerten Eiters, und endlich an die consistenten talgartigen Massen, welche einmal dabei gefunden wurden.

In dem Schicksale dieser Cyste sehen wir den Weg angedeutet, auf welchem unter besonders günstigen Verhältnissen eine derartige Eierstocksgeschwulst durch Vereiterung aus dem Organismus spontan entfernt und die Heilung bewirkt werden kann, wie dieses auch wirklich schon beobachtet ist [1]).

Unter dem besprochenen Hohlraum trägt der Eierstock die Geschwulst C als eine derbhäutige mit weisser breiartiger Talgmasse prall gefüllte Cyste von der Grösse einer welschen Nuss. Dieselbe wurde nicht gespalten, sondern nur durch Punktion mit einer Staarnadel etwas Inhalt behufs der mikroskopischen Untersuchung entleert. Das Ergebniss stimmte ganz mit dem unter A und B zu beschreibenden Befund überein, wesshalb ich weiter unten darauf zurückkommen werde.

Die kleinen auf der Oberfläche des Eierstocks

---

1) Vgl. z. B. Tübinger Blätter für Naturwissenschaften und Arzneikunde, von Autenrieth und Bohnenberger II. Bd. Seite 65.

zerstreuten und theilweise auch im Innern des Stroma befindlichen Bläschen besassen die Grösse von $^1/_2$—6‴ Durchmesser, und sind ohne Zweifel als Graafsche Follikel anzusehen, die theilweise durch seröse Exsudation in ihre Höhle etwas vergrössert waren. Den Inhalt derselben bildete eine schleimig wässrige Flüssigkeit, bestehend aus freien Fetttröpfchen, granulirten polygonalen zarten Epithelialzellen, Molekularkörnchen und Serum; die Wandungen bestanden aus verschiedenen Formen von Bindegewebe, nach innen zu waren die jüngeren Bildungen mit zahlreichen kernhaltigen Faserzellen gelagert.

Auch zwei Corpora lutea fanden sich auf dem Durchschnitt des Eierstocks, das grössere davon enthielt noch ein rothes Blutcoagulum, das andere entsprach mehr einem sogenannten Corpus albicans.

Die oben mit A bezeichnete Abtheilung des exstirpirten Tumors besitzt eine nahezu kugelrunde Form, und die Durchmesser derselben betragen 80—85 Millimeter. Die liniendicken in mehrere Lamellen spaltbaren Wandungen sind aussen vom Bauchfellsüberzuge glatt, innen mit schmierigem Talg bedeckt, und bestehen aus dicht verwobenen gefässreichen Zügen von Bindegewebe, das von aussen nach innen zu immer reicher an elastischen Elementen wird.

Der Inhalt dieses ringsum vollständig geschlossenen Balges war eine schmutzig weisse, breiige, fettartige Masse mit vielen darin zerstreuten hell-

rothen Haaren von der Form der Schamhaare. Ausserdem kam nach Entfernung dieser schmierigen Masse eine feste runde 1½ Zoll dicke mit Haaren reichlich besetzte Geschwulst zum Vorschein, welche von dem Grunde des Balgs, mit dem sie verwachsen war, in die Höhle frei hereinragte. Dieses Gebilde zeigte sich beim Durchschneiden als eine Fettfasergeschwulst (Steatom). Die Hauptmasse der Gewebsbestandtheile bildeten die in Tab. I, Fig. 4 dargestellten mit Krystallen von Margarinsäure erfüllten Fettzellen. Diese 0,05 — 0,06 Par. L. grossen, durch ihren krystallinischen zimmtbraunen Inhalt ausgezeichneten Zellen lagen in einem Stroma von Bindegewebe, welches vom Grunde aus in dichten fettlosen Faserzügen sich erhob, um gegen oben und seitlich in die feinlockige Form überzugehen, und den Fettzellen mehr und mehr Platz einzuräumen. An der Oberfläche ist das Steatom wieder mit einem dichten Fasergewebe überzogen, das durch Beimischung zahlreicher elastischer Elemente mit der Cutis einige Aehnlichkeit erlangt hat, und wie diese mit einem Epithelium versehen ist. Letzteres zeigte sich unter dem Mikroskop als eine regelmässig angeordnete Schichte rundlicher kernhaltiger Zellen, welche mit polygonalen platten, aber nicht verhornten, sondern reichlich mit Fettkörnern erfüllten Zellen bedeckt waren. Ausserdem trägt diese Cutis eine ziemliche Anzahl hellrother oder fast weisser ¼—1″ langer Haare.

Diese Haare besitzen alle einen schön entwickelten Haarbalg, der meist gegen 1‴ weit in das eigentliche Fettgewebe des Steatoms hinabreicht. Die Form, Farbe und Dicke dieser Haare entspricht genau den im atheromatösen Inhalt zerstreuten, nur mit dem Unterschied, dass letztere ohne Haarbalg sind. Die Markröhre ist überall sehr stark entwickelt, der Haarbalg gross, und leicht aus dem fettigen Gewebe herauszuziehen. An manchen Stellen besitzt derselbe auch gut entwickelte Talgdrüsen, an andern schienen diese ganz zur Bildung jener breiigen Fettmasse verwendet und in ihr untergegangen zu sein, in welcher das Steatom eingebettet lag.

Die feineren histologischen Bestandtheile der sowohl in dieser Cyste als in C und einem Theil von B enthaltenen schmierigen Talgmasse sind: freie Fetttröpfchen der verschiedensten Grösse und Epidermiszellen von meist polygonaler Form, welche theils einzeln, theils zu Schüppchen gruppirt sich vorfanden, und sämmtlich mit Kernen versehen waren. Zahlreiche Fettkügelchen an den Rändern und im Innern gaben denselben ein eigenthümliches Ansehen. (Tab. I, Fig. 6.)

Cholestearinkrystalle und kernlose länglichrunde blasse Zellen, wie sie Vogel [1]) beschrieben und abgebildet hat, fanden sich nicht.

---

1) Vogel, Icones histol. pathol. Tab. I, Fig. 4, Tab. IX, Fig. 7.

Als Anhängsel des Steatoms ist noch ein länglich eiförmiges Läppchen zu erwähnen, das vom Stiele der Fettgeschwulst ausgehend in Form einer kleinen Bohne selbstständig in die Höhle der Cyste hereinragte. Dieses Stückchen bestand aus einer oberflächlichen, leicht abzuschabenden, glänzendweissen, mit vielen Poren durchlöcherten Schichte von angehäuften Epidermiszellen und einer tieferen, der Lederhaut ähnlichen Grundlage, welche Haarbälge und Talgdrüsen in Menge enthielt. Die Poren der Oberfläche waren die Ausführungsgänge dieser Drüsen und die Austrittsstellen der Haare. Ganz ähnliche Läppchen oder auf der übrigen Cystenwand inselweise auftretende Stellen dieser Art fanden sich noch in andern Abtheilungen des degenerirten Eierstocks, und eine derselben ist in Tab. II, Fig. 8, abgebildet [1]).

Die zweite, als isolirte Abtheilung auftretende Cyste B hatte eine unregelmässig eiförmige Gestalt. Der grösste Durchmesser derselben betrug 13, der kleinste 8 Centimeter. Den Inhalt bildete zum Theil eine seröse Flüssigkeit, zum Theil zwei andere durch eine besondere Scheidewand isolirte Fettcysten. Die Innenfläche der serösen Cyste war vollkommen glatt, ohne irgend eine Ausstülpung oder Erhabenheit, und das enthaltene Wasser (etwa 6 ʒ)

---

1) Aehnliche poröse Hautstücke in Eierstockcysten sind bei Cruveilhier sehr gut abgebildet, siehe z. B. XVIII. Livrais. Pl. III, Fig. IV, XVIII. Livr. Pl. V. etc.

zeigte unter dem Mikroskop nur sehr sparsame Formbestandtheile, nemlich feine Molekularmasse, wenige Epithelialzellen von unregelmässiger Gestalt, und Kerne von untergegangenen Zellen. Durch Erhitzen, oder Zusatz von Säuren bildete sich eine schwache opalisirende Trübung, von geronnenem Eiweis herrührend; Cholestearinkrystalle waren auch hier nicht zugegen.

Die Wandungen dieses serösen Sacks bestanden aus sehr dichtem mit elastischen Fasern innig verwobenem Bindegewebe, welches sich in mehrere Blätter spalten liess. Derjenige Theil der Wand, welcher den serösen Sack gegen die zwei andern oben angeführten Fettcysten abschloss, war sehr dünn und zart, aber verhältnissmässig ungemein dehnbar und mit reichlichen Gefässnetzen durchzogen. Wegen der Feinheit und Durchsichtigkeit eignete sich diese Haut besonders zur mikroskopischen Untersuchung, und bot auch einige Eigenthümlichkeiten dar.

Die Grundlage derselben bildete ein lockeres, aus unregelmässigen Faserzügen bestehendes Bindegewebe, mit vielen dazwischen eingestreuten sehr feinen in verschiedenen Richtungen verlaufenden Fasern, welche sich durch ihre Resistenz gegen die Einwirkung von concentrirter Essigsäure, als elastische Fasern zu erkennen gaben. Diese unmessbar feinen Fibrillen vereinigten sich stellenweise zu ganz homogenen Bündeln von 0,008—0,012 P. L. Dicke, welche mit scharfen Contouren

versehen waren, und entweder gleichmässig fort verliefen, oder auch paternosterförmige Einschnürungen zeigten. Diese Einschnürungen schienen durch feine ringförmig umschlingende Fäden bedingt, so dass das Bild der Taf. I, Fig. 6 dargestellten Bündel entstand. Niemals vereinigten sich diese homogenen Bündel untereinander, oder verzweigten sich, wie es sonst bei elastischen Bündeln zu sein pflegt, sondern sie lösten sich in die besprochenen sehr feinen elastischen Fibrillen auf. Caustisches Kali hatte in der Kälte keine Einwirkung auf diese Gebilde. Grössere secondäre Bindegewebsbündel mit umschlingenden elastischen Fasern, wie sie in der Spinnwebehaut des Gehirns vorkommen [1]), fanden sich nur wenige. Die grosse Ausdehnbarkeit und Elasticität verdankte die Membran ohne Zweifel diesen zahlreichen homogenen elastischen Bündeln.

Die andern in B enthaltenen, durch die mehrfach erwähnte Membran vom serösen Sack getrennten Theile sieht man in Fig. 1, der Taf. I in natürlicher Grösse dargestellt. Es sind wieder zwei verschiedene grosse Cysten, die eine als ein wurstförmiger Wall die andere umgebend, und beide mit schmieriger Talgmasse gefüllt. Die grössere äussere Cyste wurde nicht gespalten, sondern nur mit einer Nadel ein wenig Inhalt behufs der mikros-

1) Siehe die Abbildung in Köllikers Geweblehre, S. 46, Fig. 23.

kopischen Untersuchung entleert. Ihre Wandung war mit der der kleineren Cyste am Grunde verschmolzen und weiter oben theilweise durch brückenartige Stränge verbunden. Eine 5—6 Zoll lange Haarlocke nebst einem Stücke Talgmasse sieht man aus der aufgeschnittenen Wand der kleineren Balggeschwulst hervorkommen. Der Haarbüschel stammte aus einem ähnlichen cutisartigen Lappen am Grunde des Balgs, wie schon oben einer beschrieben wurde. Nur bieten sich noch einige Verschiedenheiten in Betreff der Bestandtheile desselben dar. Die Talgdrüsen waren nemlich grösser und verästelter, die Haare dünner und biegsamer, mehr den Kopfhaaren ähnlich und dunkel kastanienbraun gefärbt. Ausserdem war in der Tiefe des Lappens, ganz von einem fibrösen Säckchen umgeben, ein Zahn.

Die Haarbälge des Hautstücks besassen an ihrem Wurzelende einen langen cylindrischen hohlen Fortsatz, der in einer kolbigen Anschwellung endete. Besonders schön liessen sich die Haare mit Wurzelscheide und Fortsatz an einem 24 Stunden in Wasser gelegten Stück im Zusammenhang mit ein Paar Talgdrüsen ausziehen. (Siehe Tafel I, Fig. 3.) Diese Fortsätze der äussern Wurzelscheide bringt Kölliker [1]), der sie an den Augenwimpern eines einjährigen Kindes mit jungen nachrückenden Haaren erfüllt fand, mit dem Haarwechsel

1) Kölliker a. a. O. Seite 139 u. ff.

in physiologischen Zusammenhang, und ich glaube, dass dieselben auch hier dieselbe Bestimmung haben. Besonders spricht für diese Ansicht noch der Umstand, dass diese Fortsätze constant an allen behaarten Theilen des Ovariumtumors zu finden waren, mit Ausnahme der Cyste A, deren Hohlraum eine grosse Menge ausgefallener und in der Fettmasse zerstreuter Haare ohne Wurzelscheide enthielt. Hier war also der Haarwechsel offenbar schon vorbei, und die auf der Oberfläche des Steatoms sitzenden Haare gehörten einer zweiten Generation an. Leider gelang es mir nicht, in einem dieser Fortsätze das neue nachrückende Haar zu finden, obgleich ich eine Menge theils ausgezogener, theils noch im Gewebe befindlicher Haare untersuchte.

Auch Schweissdrüsen waren da und dort zerstreut zwischen den Talgdrüsen und Haarbälgen. Dieselben waren übrigens auffallend klein, und der Ausführungsgang nicht spiralig gewunden; letzteres mag seinen Grund in dem Mangel einer verhornten Epidermisschichte haben. Die Kleinheit derselben im Vergleich mit den gewöhnlichen Schweissdrüsen der Haut (der Durchmesser der Drüsencanäle betrug 0,013‴—0,015‴, der Durchmesser des ganzen Knäuls war 0,09‴—0,10‴) stimmt nicht ganz mit den Befunden anderer Beobachter überein. Kohlrausch [1]) z. B. fand dieselben in einer Eierstockcyste sehr entwickelt, die Knäuel $^1/_2$‴, die Ausführungsgänge $^1/_{15}$—$^1/_{12}$‴ dick.

1) Müllers Archiv. 1843. Pag. 366.

Doch waren sie auch von ihm sparsam und immer ohne spiraligen Ausführungsgang beobachtet worden. Andere Beobachter, wie z. B. Dr. Steinlin [1]), Prof. Meyer [2]) geben keine Maase an; der letztere erwähnt auch die Kleinheit dieser Drüsen in einer Cyste des Unterhautfettgewebes.

Ueber den Sitz des oben beschriebenen in der kleineren Balggeschwulst befindlichen Hautläppchens verdient noch angeführt zu werden, dass selbiges mit seinem Grunde der dem Eierstock entsprechenden Seite der Cystenwand aufsass.

Der letzte von der exstirpirten Eierstocksgeschwulst noch zu beschreibende Theil ist die nach hinten gelegene Abtheilung D. Man sieht dieselbe der Länge nach aufgeschnitten in Fig. 2. der ersten Tafel. Die Wände sind sehr dick, derb und an einigen Stellen fast sehnig. Die innere Oberfläche des Balges ist uneben, matt und granulirt; da und dort mit Haaren besetzt. An einer Stelle sitzt die Krone eines sehr grossen breiten den Backenzähnen ähnlichen Zahnes ohne eigentliche Wurzel in der Wandung fest. Ihm gegenüber erscheint ein derber fleischiger, verschiedentlich gewundener Wulst mit sammtartig matter Oberfläche und stellenweise behaart. Die schmutzighellbraune Oberfläche all' dieser Theile rührt her von einem un-

---

1) In Henle und Pfeufer, Zeitschrift für rationelle Medicin Band IX. Seite 145.

2) In Henle und Pfeufer Band I. Seite 77.

gleichförmigen Beleg mit lose aufsitzenden Epithelien von rundlicheiförmiger Gestalt, und einer Grösse von 0,010—0,12‴. Dieselben lassen sich leicht abstreifen, und darunter erscheint dann junges in der Bildung begriffenes Zellgewebe mit Kernfasern, und Bildungszellen in allen möglichen Uebergängen. An andern Orten waren grosse Poren im Gewebe sichtbar, aus denen die Haare entsprangen; zugleich waren dort die Mündungen von Talgdrüsen, welche in ganz besonderer Grösse und Menge ziemlich tief unter der Oberfläche lagen. Auffallend war dabei der Mangel eines fettigen Inhalts in der Höhle der Cyste, während die Drüsen im Gewebe der Wandung strotzend gefüllt waren. An den weichsten Partieen des Wulstes (etwa dem Zahn gegenüber) gab seine Oberfläche unter dem Mikroskop ein ähnliches Bild, wie die Schleimhaut des Dünndarms. Zahlreiche theils einfache, theils verästelte zottenartige Fortsätze erhoben sich nemlich vom Rande aus; ihre Structur war freilich nicht ganz der der Darmzotten zu vergleichen, sondern glich eher den wuchernden Granulationen einer Wundfläche. In Fig. 1. Taf. II. sind einige Hauptformen derselben zusammengestellt. Eine zarte structurlose Membran umgiebt sehr anliegend die schuppenförmig aneinander gereihten länglichen Kernzellen, welche den Inhalt und die grösste Masse der Fortsätze ausmachen. An einigen Stellen scheint gar keine gemeinschaftliche Membran die Zellengruppen zu umhüllen, wie bei a, an andern dagegen ist dieselbe

sehr deutlich, wie bei b; und nach der Behandlung mit verdünnter Essigsäure, wo die Zellen aufgelöst werden, und nur die Kerne zurück bleiben, tritt an allen die Umhüllungsmembran sehr deutlich hervor. Zugleich werden zahlreiche unregelmässige Faserzüge sichtbar, von denen einige mit Ausbuchtungen versehen sind, andere wie verschrumpft aussehen. Zuweilen schien in der Mitte einer Zotte ein besonders umgrenzter Hohlraum zu liegen, wie wenn ein blind endigendes Gefäss im Innern aufstiege, andermale schienen blos zarte Faserbündel die Anheftungsstelle der länglichen Zellengruppen anzudeuten. In Fig. 2 der II. Taf. wurde das nach Einwirkung von Essigsäure veränderte Bild möglichst naturgetreu wiederzugeben versucht.

Ueber die pathologische Bedeutung dieser eigenthümlichen Gebilde wage ich hier keine bestimmte Ansicht auszusprechen, mache jedoch auf den Umstand aufmerksam, dass der gegenüberstehende Zahn mit den 6—7 Kauhöckern eine nicht unbeträchtliche mechanische Reitzung auf die gedrückten Theile ausgeübt, und einen gesteigerten Blutzufluss bewirkt haben konnte. Die Folge davon war dann die Hypertrophie aller Schichten und die Raschheit der Zellenproducktion an der Oberfläche mit gleichzeitiger Organisation derselben zu Bindegewebe. Letzteres war zugleich in einer Modifikation vorhanden, wo es der Einwirkung von Essigsäure längere Zeit widerstand.

Alles bisher beschriebene gehört dem exstir-

pirten linken Ovarium an. Bei der Section fand sich aber auch das rechte Ovarium vergrössert, und eine harte höckerige Geschwulst war in ihm fühlbar. Beim Durchschneiden fand sich das übrigens normal gebliebene Gewebe an einer Stelle in einen serösen Sack verwandelt, dessen Inhalt jene höckerige Geschwulst und einige Tropfen Flüssigkeit waren. Die Wandungen der Cyste waren weiss, fest und zäh, und bestanden aus Zellgewebe mit vielen elastischen Elementen durchsetzt. Der knotige Höcker ist ein Conglomerat von Zähnen, welche in einem zahnfleischartigen Gewebe eingebettet sind, und zum Theil mit ihren Kronen frei aus demselben hervorragen. Ein weisses mit Epidermislagen bedecktes und reichlich mit Haaren versehenes Stück Cutisgewebe sitzt inselförmig der einen Seite des Tumors auf. (Siehe Figur 7 der Tafel II.) Die Haare sind klein, dunkel pigmentirt und haben Fortsätze an den Wurzelscheiden. Auch Talgdrüsen finden sich an jedem Haarbalg.

Die Zähne sind in sehr verschiedenen Formen, Grössen und Entwicklungsstufen in dem fleischigen Höcker zerstreut, und greifen mit Kronen und Wurzeln ohne Ordnung in die Vertiefungen der andern ein.

So sehen wir in Figur 8 Tafel II. eine tiefe Höhle am Halse und der Wurzel eines Zahns, in welche die Krone eines andern sich eingebettet hatte.

Die meisten dieser Zähne waren noch vollständig in einem wohlgebildeten Zahnsäckchen einge-

schlossen (Fig. 9 Tafel II.), einer steckte auch mit seiner Wurzel in einem zackigen unregelmässig gestalteten Knochenfragment. Die Form der Zähne war grösstentheils die der Backenzähne, doch liessen sich nicht alle mit normalen menschlichen Zähnen vergleichen. Die Entwicklungsstufe derselben war ebenso verschieden. Grössere vollkommen entwickelte mit Wurzeln versehene Zähne fanden sich nur 3; einer hatte eine vollständige Krone, aber keine Wurzel, sondern der scharf abgeschnittene Hals war am Grunde mit einer halbkugelförmigen Vertiefung versehen, in welcher die Zahnpapille steckte. Zwei andere kaum liniengrosse zierliche Zahnscherbchen mit brauner Oberfläche bedeckten als pyramidenförmige Deckel die Spitze der Zahnpapille (Fig. 10 Tafel II. stellt einen davon in dreifacher Vergrösserung dar). Die kleinsten Anlagen zu Zähnchen fanden sich in ziemlicher Anzahl als isolirte braune punktförmige Körperchen im Gewebe zerstreut.

Die Wurzel eines der grössern Zähne war mit einer theilweise verknöcherten fibrösen Hülle, dem ersten Anfang einer Zahnalveole umgeben. Die verknöcherten Stückchen waren fast glasartig durchsichtige, ungemein dünne, einem präparirten Knochenschliff nicht unähnliche Plättchen. Sie zeigten deutlich entwickelte Knochenkörperchen mit den verschiedensten Uebergängen zu einfachen Zellen. Im angrenzenden Bindegewebe zeigten sich die Faserzüge undeutlich, und runde blasse Lücken im

Gewebe schienen da und dort aufzutreten. Diese Lücken waren wohl verödete Zellenräume, oder auch wirkliche Hohlräume, und bildeten den Grund zu den Knochenkörperchen, welche später an deren Stelle traten.

Die kleinen braunen punktförmigen Kerne, von welchen ich wegen ihres Sitzes zwischen den übrigen Zähnen vermuthe, dass sie ebenfalls Anlagen zu Zähnen waren, bestanden aus einer bindegewebigen Hülle und einem consistenten Knorpelkern. Mit vieler Mühe gelang es mir einige feine Durchschnitte durch diese Körper zu machen, und es zeigte sich, dass sie in ihrem Baue vollständig dem Knorpel identisch waren. Nur waren die einzelnen Knorpelzellen viel kleiner (die Länge derselben betrug 0,006‴—0,008‴), und in ihrer Anordnung war eine gewisse Regelmässigkeit, ähnlich wie bei den um Havers'sche Kanälchen angelagerten Knochenkörperchen. Die Farbe dieser Knorpelsubstanz war zimmtbraun, ganz wie die Aussenfläche der kleinen Zahnscherbchen (siehe oben).

Das Centrum des Knorpels war gallertartig weich, dunkler pigmentirt, die Rindenschichte hatte die Consistenz des gewöhnlichen Knorpels, und darauf folgte eine ziemlich undeutliche Schichte von Bindegewebe, in welcher einzelne Zellen in der gleichen Anordnung wie die Knorpelzellen zerstreut lagen. Der innere Gallertkern war vielleicht die Anlage zu der späteren Zahnpulpa, die consistenteren peripherischen Schichten mit den Ueber-

gängen in das umgebende Bindegewebe mögen der späteren Schmelzmembran entsprechen, sowie das am weitesten nach aussen gelegene Bindegewebe das Zahnsäckchen abgeben kann.

Eine Zeichnung der betreffenden Zahndurchschnitte bei 100facher und 250facher Vergrösserung sieht man auf der II. Tafel in den Fig. 5 und 6.

Was nun die Structur der entwickelten Zähne betrifft, so fand sich dieselbe mit dem Bau der normalen Zähne ganz übereinstimmend. Einige zum Zweck der mikroskopischen Untersuchung angefertigten Längs- und Querschliffe zeigten die Schmelz- und Elfenbeinsubstanz sehr schön, dagegen war der Zahnkitt nur spärlich entwickelt. Die Czermákschen Interglobularräume waren ganz besonders reichlich vorhanden (siehe Tafel II, Fig. 3), und die Zahnkanälchen der Wurzel zeigten äusserst vielfache Anastomosen und unregelmässige Krümmungen. Zuweilen vereinigten sie sich zu grossen, den Knochenkörpern ähnlichen Höhlen, und liefen dann wieder divergirend weiter; anderemale anastomosirten sie auch mit den Ausläufern der benachbarten Knochenkörperchen, so dass der Uebergang des Zahnbeins in Zahnkitt daselbst nicht deutlich ausgesprochen war. In der Wurzel fand sich auf der Grenze des Elfenbeins und Zahnkitts die körnige Schicht kleinerer Interglobularräume (Tomes granular layer nach Kölliker[1]) oft in breiten La-

1) Kölliker a. a. O. S. 372.

gen, und an einer Stelle waren Uebergänge in die gewöhnliche Form der Zahnbeinkugeln durch blasse bogen- oder kreisförmige Umrisse angedeutet (siehe Tafel II, Fig. 4).

* * *

Fassen wir die bisher beschriebenen pathologischen Befunde in einem allgemeinen Ueberblick zusammen, so bemerken wir neben der grossen Mannigfaltigkeit von Organen und Geweben doch in sofern wieder einen gemeinschaftlichen Character, als dieselben nur Bestandtheile und Producte der Cutis oder Schleimhaut sind. Wir sehen die physiologischen Gesetze der Entwicklung von Haaren und Zähnen, die Erscheinung des Haarwechsels in eigenthümlicher Weise wiederholt. Die Wände der Eierstockscysten bildeten hier die Lagerstätte der Haare, Zähne und Drüsen, und die Absonderungsprodukte der letztern häuften sich wegen der Unmöglichkeit des Abflusses im Hohlraum des Balges an, gemischt mit den ausgefallenen Haaren. Die Zähne sassen zwar alle noch fest, aber mit der Zeit wären wohl auch sie ausgefallen, und hätten andern Platz gemacht, wie dieses bei älteren und an Zähnen reicheren Eierstockscysten beobachtet wird [1]).

1) So beschreibt Autenrieth einen Fall, wo über 300 Zähne in einem Ovarium gefunden wurden. Die meisten davon waren ganz ohne Zusammenhang mit der Cystenwand. Siehe Autenrieth und Reil physiolog. Archiv. Bd. VII, S. 289.

Der anatomische Vorgang der Entstehung dieser Cysten ist bis jetzt nur unvollkommen beobachtet, doch sprechen die meisten Thatsachen dafür, dass dieselben aus einer Umwandlung der Graaf'schen Follikel entstehen. Dr. Steinlin [1]) aus Zürich hatte die Gelegenheit, wirklich verschiedene Uebergangsstufen zu beobachten. Derselbe sah einzelne Follikel, an deren Wandung ein kleines Wärzchen sich gebildet hatte. Dieses vergrösserte sich, nahm das Aussehen der Cutis an, und hieng nur durch einen dünnern gefässführenden Stiel mit der übrigen Cystenwand zusammen; in andern Follikeln war der Hohlraum fast ganz von dieser Wucherung erfüllt, und zahlreiche Talgdrüsen, ja selbst Hautpapillen mit Gefässen und Nerven (?) sollen schon sehr früh darin ausgebildet gewesen sein. Durch die Secretion der (Talg- und Schweiss-) Drüsen waren andere Follikel schon mit Fettmasse gefüllt und die Wandungen ausgedehnt. An den grösseren mit verdickten Wandungen versehenen Bälgen bildeten sich noch zuweilen einzelne inselförmig zerstreute Platten von Cutisgewebe, das mit einer dicken weissen Epidermislage bedeckt und mit Haaren und Drüsen versehen war.

Die Entstehungsweise aus Graaf'schen Follikeln möchte in unserem Falle auch das Wahr-

---

1) Siehe Henle und Pfeufer, Zeitschrift für rationelle Medicin. Band IX, Seite 145.

scheinlichste sein, wenigstens spricht dafür der Umstand, dass alle in den Hohlräumen vorhandenen grösseren mit den Wandungen derselben verwachsenen Körper von der dem Eierstock zugekehrten Seite aus sich entwickelt hatten (so das Steatom, der Cutislappen bei B, und der zahntragende Höcker im rechten Eierstock). Diese Lagerungsverhältnisse stimmen gut zu dem Entwicklungsvorgang, wie ihn Dr. Steinlin beschreibt.

ERKLÄRUNG DER ABBILDUNGEN.

TAFEL I.

Fig. 1. Zwei atheromatöse Cysten aus dem linken Eierstoek eines 23 Jahre alten Mädchens. Die kleinere davon ist geöffnet, um den talgartigen Inhalt und die im Balg befindlichen Haare zu sehen.

Fig. 2. Eine Abtheilung desselben Eierstoeks. Die glatte äussere Wand ist der Peritonealüberzug. Die Wände der Höhle sind sehr diek; kein flüssiger Inhalt, sondern feste Gebilde erfüllen den Hohlraum: links ein fleisehiger Wulst mit mehreren Krümmungen, reehts ein grosser Baekenzahn, ohne Wurzel im Balg befestigt. Zahlreiehe Haare sitzen da und dort zerstreut im ganzen Raume.

Fig. 3. Haarbalg mit Talgdrüsen und einem eigenthümliehen Fortsatz der Wurzelseheide aus einer andern Cyste desselben Eierstocks. Vergr. 155.

Fig. 4. Fettzellen mit Margarinkrystallen aus einem Steatom des gleiehen Ovarium. Vergr. 155.

Fig. 5. Epithelialzellen mit Fetttröpfehen aus dem atheromatösen Inhalt der Cyste in Fig. 1. Vergr. 250.

Fig. 6. Eigenthümliche elastisehe Bündel aus der Wand einer Cyste. Vergr. 250.

Fig. 7. Eine Schweissdrüse in eben demselben Ovarium. Vergr. 155.

TAFEL II.

Fig. 1. Eigenthümliche zottenartige Fortsätze an der Oberfläche des gewundenen Wulstes in Fig. 2, der Taf. I. Vergr. 155.

Fig. 2. Dasselbe mit verdünnter Essigsäure behandelt. Vergr. 155.

Fig. 3. Querschliff eines Zahns aus dem rechten Ovarium, a) Schmelz, b) Interglobularräume, c) Zahnbein mit den Zahnkanälchen. Vergr. 250.

Fig. 4. Längsschliff aus der Wurzel desselben Zahns. Man sieht rechts oben den Zahnkitt mit einigen Knochenkörperchen. Hierauf folgt eine körnige Schicht kleinerer Interglobularräume, welche von zahlreichen feineren Zahnbeinröhrchen nach innen begrenzt wird. In der Mitte sind drei grössere Höhlen, welche theilweise in Zahnbeinröhrchen auslaufen, theilweise an eine Lage blasser bogenförmiger Umrisse grenzen. (Owen's dentical cells.)

Fig. 5. Kleine im Gewebe zerstreute Knorpelkerne aus der Geschwulst Fig. 8. Vergr. 100.

Fig. 6. Ein Theil desselben Knorpelkerns. Vergr. 250.

Fig. 7. Conglomerat von Zähnen in einem zahnfleischartigen Gewebe aus dem rechten Eierstock. Bei a. ist eine cutisartige poröse Parthie mit Haaren besetzt. Natürl. Grösse.

Fig. 8. Ein Zahn aus derselben Geschwulst, mit einer Vertiefung am Halse, zur Aufnahme der Krone eines andern Zahns.

Fig. 9. Ein kleinerer Zahn mit seinem Zahnsäckchen und Zahnpapille. Ersteres ist aufgeschlitzt.

Fig. 10. Kleines Zahnscherbchen mit Papille und Zahnfleisch aus derselben Geschwulst; dreimal vergrössert.

Fig. 1.

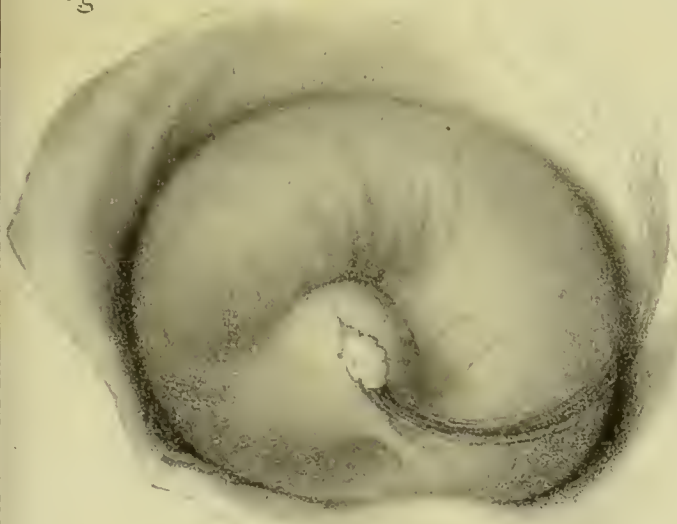

Fig. 3

Fig 2.

Fig. 6

Fig. 4.

Fig. 5



Fig. 7

Fig. 1



Fig. 2.



Fig. 3.

Fig. 4



Fig. 5.

Fig. 6.

Fig. 7



Fig. 8.

Fig. 9.

Fig. 10.